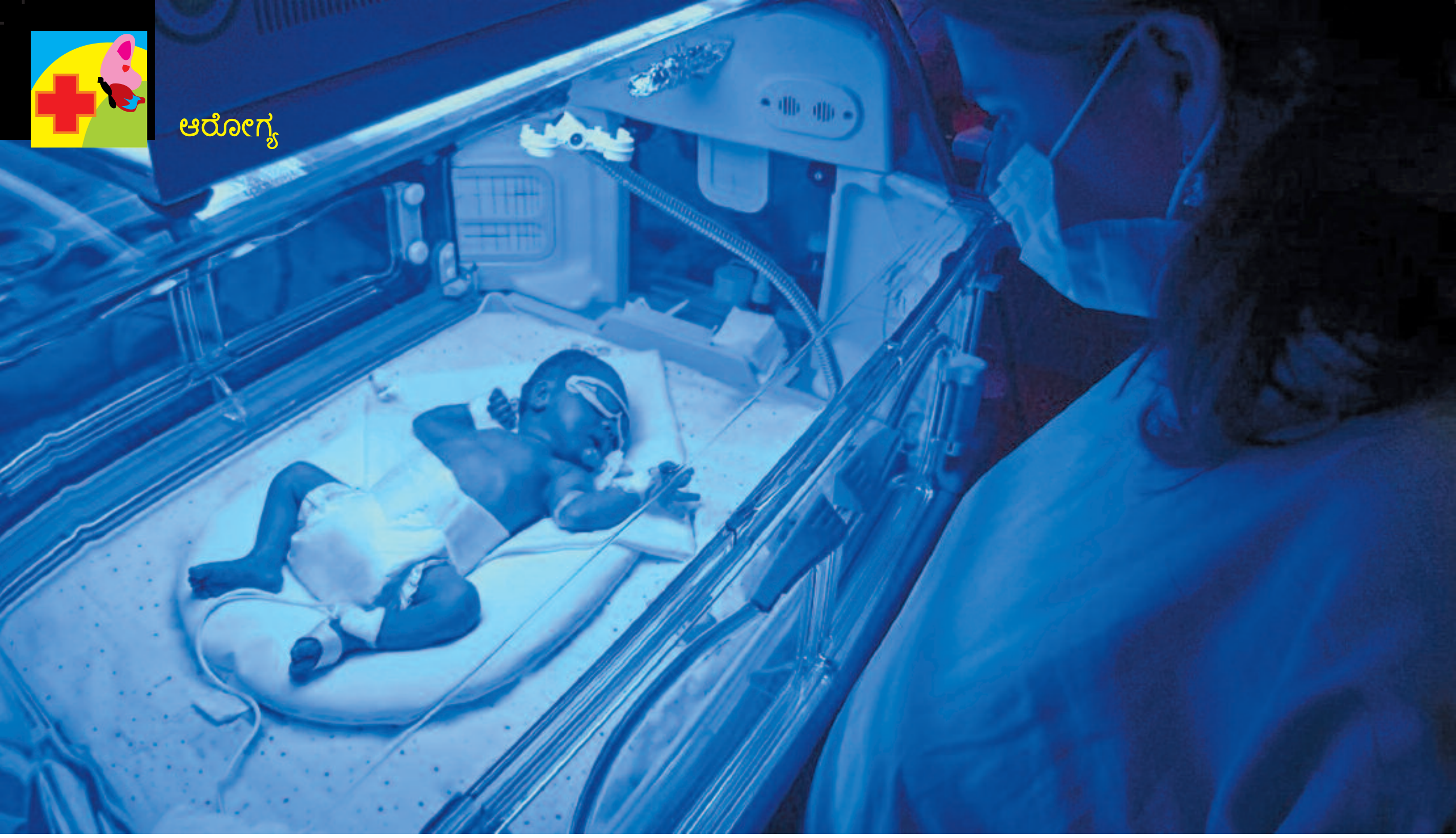

ಮಗುವಿಗೆ ಅನಿಯಮಿತ ಹೃದಯ ಬಡಿತ
ವರವಾಯಿತು ‘ಟಿಬಿಸಿ’

ಅನಿಯಂತ್ರಿತ ಹೃದಯ ಬಡಿತ ಹಾಗೂ ಹೃದಯದ ಲಯದಲ್ಲಿ ವಿಪರೀತ ಏರುಪೇರು ಇದ್ದ ಅನಂತಪುರದ ನವಜಾತ ಶಿಶುವಿಗೆ ‘ಟೋಟಲ್ ಬಾಡಿ ಕೂಲಿಂಗ್ ತಂತ್ರಜ್ಞಾನ’ ವರವಾಗಿ ಪರಿಣಮಿಸಿದೆ.

■ ಉಮಾ ಅನಂತ್

ಮಗು ಹುಟ್ಟುವ ಮುನ್ನ, ನವಜಾತ ಶಿಶುಗಳಲ್ಲಿ ಅಪರೂಪವೆಂಬಂತೆ ಕೆಲವೊಂದು ನ್ಯೂನತೆಗಳಿರುತ್ತವೆ. ಮಗು ಹುಟ್ಟುವಾಗಲೇ ಹೃದಯದಲ್ಲಿ ರಂಧ್ರ ಇದ್ದು ಹುಟ್ಟುವುದು ಹೊಸ ವಿಷಯವೇನಲ್ಲ. ಹುಟ್ಟಿದ ಕೂಡಲೆ ಅಳದೇ ಇರುವುದು ಕೂಡ ಅನಾರೋಗ್ಯದ ಲಕ್ಷಣವಾದರೂ, ಇಂತಹ ಪ್ರಕರಣಗಳು ದಾಖಲಾಗುತ್ತವೆ.

ಆದರೆ... ಅನಂತಪುರ ಸಮೀಪದ ಮಲಪ್ಪುರಂನ ಸುಮಲತಾಬಾಯಿ ಅವರ ನವಜಾತ ಹೆಣ್ಣು ಮಗುವಿನ ಕಥೆ ರೋಚಕ. ಅಷ್ಟೇ ವಿರಳಾತಿ ವಿರಳ ಪ್ರಕರಣವೂ ಇದಾಗಿದೆ.

ಮೂವತ್ತು ವರ್ಷದ ಸುಮಲತಾ ಹೆರಿಗೆಗಾಗಿ ಅನಂತಪುರದ ಎಡಿಟಿ ಆಸ್ಪತ್ರೆಗೆ ದಾಖಲಾಗಿ ಸ್ಕ್ಯಾನಿಂಗ್ ಮಾಡಿಸಿದಾಗ ಮಗುವಿನ ಹೃದಯ ಬಡಿತ ನಾರ್ಮಲ್‌ಗಿಂತ ದುಪ್ಪಟ್ಟು ಇರುವುದು ಪತ್ತೆಯಾಯಿತು. ತಕ್ಷಣ ಸಿಸೇರಿಯನ್ ಮೂಲಕ ಮಗುವನ್ನು ಹೊರತೆಗೆಯಲಾಯಿತು. ಮಗುವಿಗೆ ತುರ್ತು ಚಿಕಿತ್ಸೆಯ ಅಗತ್ಯವೂ ಇತ್ತು. ಇದೇ ಆಸ್ಪತ್ರೆಯ ಡಾ. ಶ್ರೀನಿವಾಸ್ ಸತತ ಪ್ರಯತ್ನಪಟ್ಟರೂ ಪ್ರಯೋಜನವಾಗಲಿಲ್ಲ.

ಹೃದಯದ ಲಯದಲ್ಲಿ ಗಂಭೀರ ಅಡಚಣೆಯಾಗಿ, ಹೃದಯ ಬಡಿತವನ್ನು ಅಸಹಜವಾಗಿ ವೇಗಗೊಳಿಸುವ (ಪ್ರತಿ ನಿಮಿಷಕ್ಕೆ 250–280) ಸುಪ್ರಾ ವೆಂಟ್ರಿಕ್ಯುಲರ್ ಟಾಕಿಕಾರ್ಡಿಯಾ ಎಂಬ ಅಸ್ವಸ್ಥತೆಯಿಂದ ಈ ಮಗು ಬಳಲುತ್ತಿತ್ತು. ಸಾಮಾನ್ಯವಾಗಿ ಹೃದಯ ಬಡಿತ ಸರಿಯಾಗಲು ನೀಡುವ ಅಡಿನೋಸಿನ್ ಔಷಧಿಯನ್ನು ಮಗುವಿಗೆ ನೀಡಲಾಯಿತು. ಆದರೂ ಸುಧಾರಣೆ ಕಾಣದಿದ್ದಾಗ ಬೆಂಗಳೂರಿನ ಇಂದಿರಾನಗರದಲ್ಲಿರುವ ಮದರ್‌ಹುಡ್ ಆಸ್ಪತ್ರೆಗೆ ಕರೆ ಮಾಡಲಾಯಿತು. ಮಲಪ್ಪುರಂನಿಂದ ಬೆಂಗಳೂರಿಗೆ ಸುಮಾರು 230 ಕಿಲೋಮೀಟರ್ ಹಾದಿ. ಐಸಿಯು ಆನ್ ವೀಲ್ಸ್ ಆಂಬುಲೆನ್ಸ್ ಮೂಲಕ ಮದರ್‌ಹುಡ್ ಆಸ್ಪತ್ರೆಯ ತಜ್ಞ ವೈದ್ಯರ ತಂಡ ತೆರಳಿ, ಅಲ್ಲಿಂದ ಆ ಆಸ್ಪತ್ರೆಯ ತಂಡ ಮಗುವನ್ನು ಹೊತ್ತ ಐಸಿಯು ಆನ್ ವೀಲ್ಸ್ ಮೂಲಕ ಚಿಕ್ಕಬಳ್ಳಾಪುರವರೆಗೆ ತಂದಿತು. ಬಳಿಕ ಮದರ್‌ಹುಡ್ ಆಸ್ಪತ್ರೆಯ ಆಂಬುಲೆನ್ಸ್ ಮಗುವನ್ನು ಇಲ್ಲಿಗೆ ಕರೆತಂದು ಚಿಕಿತ್ಸೆ ಆರಂಭಿಸಿತು.

ಮದರ್‌ಹುಡ್ ಆಸ್ಪತ್ರೆಯ ನವಜಾತ ಶಿಶುಗಳ

ನವಜಾತ ಶಿಶುವಿನ ಸುಪ್ರಾ ವೆಂಟ್ರಿಕ್ಯುಲರ್ ಟಾಕಿಕಾರ್ಡಿಯಾ

- ಇದು ಹೃದಯವು ಅಸಹಜವಾಗಿ ವೇಗವಾಗಿ ಬಡಿಯುವ ಸ್ಥಿತಿಯಾಗಿದೆ.
- ಸಾಮಾನ್ಯವಾಗಿ ಪ್ರತಿ ನಿಮಿಷಕ್ಕೆ 120ರಿಂದ 160ರ ನಡುವೆ ಇರುವ ನವಜಾತ ಶಿಶುಗಳ ಹೃದಯ ಬಡಿತವು ಈ ಸ್ಥಿತಿಯಲ್ಲಿ ಪ್ರತಿ ನಿಮಿಷಕ್ಕೆ 250ರಷ್ಟು ಇರಬಹುದು.
- ಚಿಕಿತ್ಸೆ ನೀಡದಿದ್ದರೆ ಹೃದಯ ವೈಫಲ್ಯಕ್ಕೂ ಕಾರಣವಾಗಬಹುದು.