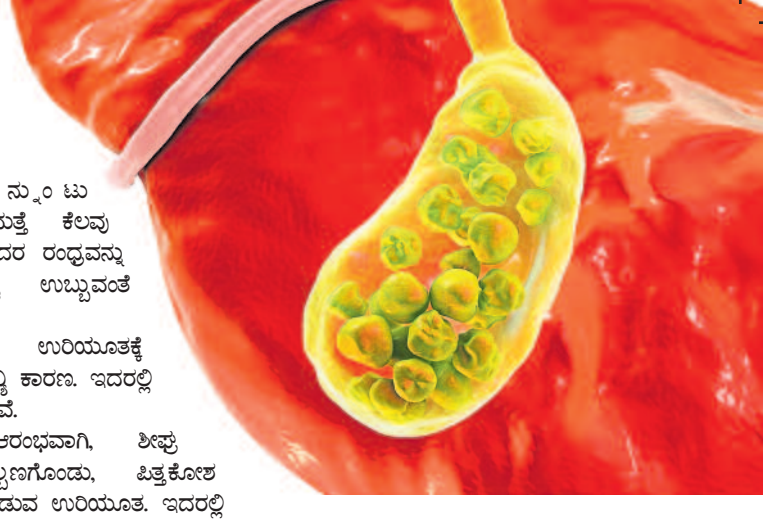

ಹೆಚ್ಚಿಸುತ್ತದೆ. ನಾವು ಆಹಾರ ಸೇವಿಸಿದ ಮೇಲೆ ಪಿತ್ತಕೋಶ ಆಕುಂಚನಗೊಂಡು ಪಿತ್ತರಸವನ್ನು ಕರುಳಿನಲ್ಲಿ ಸುರಿಯುತ್ತದೆ. ಕೊಲೆಸ್ಟೆರಾಲ್ ಎಂಬ ನೀರಿನಲ್ಲಿ ಕರಗದ ಒಂದು ರಾಸಾಯನಿಕ ಪಿತ್ತರಸದಲ್ಲಿದೆ. ಇದನ್ನು ನೀರಿನಲ್ಲಿ ಕರಗುವಂತೆ ಮಾಡುವ ಆಮ್ಲಗಳು ಕೂಡ ಪಿತ್ತರಸದಲ್ಲಿ ಉಂಟು. ಕೊಲೆಸ್ಟೆರಾಲ್‌ನ ಪ್ರಮಾಣ ಮಿತಿಮೀರಿ ಹೆಚ್ಚಿದರೆ ಅದು ಸ್ಫಟಿಕೀಕರಣಗೊಂಡು ಹರಳುಗಳುಂಟಾಗುತ್ತವೆ. ಪಿತ್ತರಸದಲ್ಲಿ ಆಮ್ಲದ ಕೊರತೆಯಿಂದಲೂ ಹರಳುಗಳು ಹುಟ್ಟಿಕೊಳ್ಳಬಹುದು. ಈ ಕೊರತೆ ಯಕೃತ್ತಿನ ದೋಷದಿಂದ, ಬಹಳ ದಿನಗಳವರೆಗೆ ಕಾಡುವ ಅಮಶಂಕೆಯಿಂದ ಉಂಟಾಗುತ್ತದೆ.

ಕಪ್ಪು, ಕಂದು ಬಣ್ಣದ ಹರಳುಗಳು

ಇವು ಕೊಲೆಸ್ಟೆರಾಲ್ ಹರಳುಗಳಿಗಿಂತ ಭಿನ್ನ. ರಕ್ತದಲ್ಲಿ ಕೆಂಪು ರಕ್ತ ಗೋಲಕಗಳು ನಾಶ ಹೊಂದಿದಾಗ ಬಿಲಿರುಬಿನ್ ಎಂಬ ಕಪ್ಪು ಬಣ್ಣದ ಪದಾರ್ಥ ಉತ್ಪನ್ನವಾಗುತ್ತದೆ. ಇದು ಯಕೃತ್ತಿನಲ್ಲಿ ಪರಿವರ್ತನಗೊಂಡು ಪಿತ್ತರಸದಲ್ಲಿ ಮಿಶ್ರಿತಗೊಳ್ಳುತ್ತದೆ. ಮಲದ ಕಂದು ಬಣ್ಣಕ್ಕೆ ಈ ಬಿಲಿರುಬಿನ್ನೇ ಕಾರಣ. ಕೆಲವರಲ್ಲಿ ಅತೀ ಹೆಚ್ಚಿನ ಸಂಖ್ಯೆಯಲ್ಲಿ ಕೆಂಪು ರಕ್ತಗೋಲಕಗಳು ನಶಿಸುವುದರಿಂದ ಪಿತ್ತರಸದಲ್ಲಿ ಬಿಲಿರುಬಿನ ಪ್ರಮಾಣ ವೃದ್ಧಿಸುತ್ತದೆ ಮತ್ತು ಪಿತ್ತಕೋಶದಲ್ಲಿ ಕಂದು ಅಥವಾ ಕಪ್ಪುಬಣ್ಣದ ಹರಳುಗಳು ತಯಾರಾಗುತ್ತವೆ.

ಮಿಶ್ರ ಹರಳುಗಳು

ಇವುಗಳಲ್ಲಿ ಕೊಲೆಸ್ಟೆರಾಲ್ ಮತ್ತು ಬಿಲಿರುಬಿನ್ ಭಿನ್ನ ಭಿನ್ನ ಪ್ರಮಾಣದಲ್ಲಿ ಮಿಶ್ರಿತವಾಗಿದ್ದು ಉಳಿದ ಹರಳುಗಳಿಗಿಂತ ಮಿಶ್ರ ಹರಳುಗಳೇ ಹೆಚ್ಚು ಸಂಖ್ಯೆಯಲ್ಲಿ ಕಂಡುಬರುತ್ತವೆ.

ಪತ್ತೆ ಹೇಗೆ?

ಪಿತ್ತಕೋಶ ಹರಳುಗಳ ಪತ್ತೆಗೆ ಅಲ್ಟ್ರಾಸೊನೊಗ್ರಫಿಯೇ ಸುಲಭದ ಸಾಧನ. ಹೆಚ್ಚೂಕಡಿಮೆ ಎಲ್ಲ ಹರಳುಗಳಲ್ಲಿ ಕ್ಯಾಲ್ಶಿಯಮ್ ಮತ್ತು ಮೆಗ್ನೀಶಿಯಂನಂತಹ ಕ್ಷಾರಗಳು ಇರುತ್ತವೆ. ಕ್ಯಾಲ್ಶಿಯಂ ಹೆಚ್ಚಿನ ಪ್ರಮಾಣದಲ್ಲಿದ್ದರೆ ಕ್ಷಕಿರಣಗಳಿಂದ ಈ ಹರಳುಗಳನ್ನು ಪತ್ತೆ ಹಚ್ಚಬಹುದು. ಆದರೆ ಶೇಕಡಾ 90ರಷ್ಟು ಹರಳುಗಳು ಕ್ಷಕಿರಣಗಳಿಗೆ ಪಾರದರ್ಶಕವಾಗಿರುವುದರಿಂದ ಎಕ್ಸರೇಯಲ್ಲಿ ಮೂಡುವುದಿಲ್ಲ. ಸೋನೊಗ್ರಫಿಯಿಂದ ಶೇಕಡಾ 99ರಷ್ಟು ನಿಖರವಾಗಿ ಹರಳುಗಳನ್ನು ಕಂಡುಹಿಡಿಯಬಹುದು.

ಪರಿಣಾಮ ಏನು?

ಕೆಲವು ಹರಳುಗಳು ಪಿತ್ತಕೋಶದಲ್ಲಿ ಹುಟ್ಟಿ ಅಲ್ಲಿಯೇ ಬೆಳೆದು ಅದಕ್ಕೆ ಹಾನಿಯನ್ನುಂಟು ಮಾಡುತ್ತವೆ. ಇನ್ನು ಕೆಲವು ಪಿತ್ತಕೋಶದಿಂದ ಪಾರಾಗಿ, ಪಿತ್ತರಸನಾಳದಲ್ಲಿ ಸೇರಿ ತೊಂದರೆಯನ್ನುಂಟು ಮಾಡುತ್ತವೆ. ಮತ್ತೆ ಕೆಲವು ಕರುಳು ಸೇರಿ ಅದರ ರಂಧ್ರವನ್ನು ಮುಚ್ಚಿ ಹೊಟ್ಟೆ ಉಬ್ಬುವಂತೆ ಮಾಡುತ್ತವೆ.

ಪಿತ್ತಕೋಶದ ಉರಿಯೂತಕ್ಕೆ ಹರಳುಗಳೇ ಮುಖ್ಯ ಕಾರಣ. ಇದರಲ್ಲಿ ಎರಡು ಪ್ರಕಾರಗಳಿವೆ.

ಒಮ್ಮೆಲೇ ಆರಂಭವಾಗಿ, ಶೀಘ್ರ ಗತಿಯಲ್ಲಿ ಉಲ್ಬಣಗೊಂಡು, ಪಿತ್ತಕೋಶ ಉಬ್ಬುವಂತೆ ಮಾಡುವ ಉರಿಯೂತ. ಇದರಲ್ಲಿ ಹೊಟ್ಟೆ ನೋವು, ವಾಕರಿಕೆ, ವಾಂತಿ, ಜ್ವರ ಇವು ಮುಖ್ಯವಾದ ಲಕ್ಷಣಗಳನ್ನು ಕಾಣಬಹುದು. ಬಲಗಡೆಯ ಮೇಲ್ಭಾಗದಲ್ಲಿ ಹೊಟ್ಟೆ ಗಟ್ಟಿಯಾಗಿ ಹಿಡಿದುಕೊಂಡಂತಾಗಿ, ಮುಟ್ಟಗೊಡಲಾರದಷ್ಟು ನೋವಾಗುತ್ತದೆ. ಈ ರೋಗ ಔಷಧೋಪಚಾರದಿಂದ ಉಪಶಮನಗೊಂಡರೂ ಒಂದೆರಡು ತಿಂಗಳೊಳಗಾಗಿ ಶಸ್ತ್ರಕ್ರಿಯೆಯಿಂದ ಪಿತ್ತಕೋಶವನ್ನು ತೆಗೆಯಬೇಕಾಗುತ್ತದೆ. ಇಲ್ಲವಾದರೆ ಉರಿಯೂತ ಮತ್ತೆ ಮತ್ತೆ ಮರುಕಳಿಸುತ್ತದೆ. ಒಮ್ಮೊಮ್ಮೆ, ಔಷಧೋಪಚಾರದಿಂದ ಉರಿಯೂತ ನಿಯಂತ್ರಣಕ್ಕೆ ಬಾರದೆ, ರೋಗ ಉಲ್ಬಣಗೊಳ್ಳುತ್ತದೆ. ಪಿತ್ತಕೋಶ ಕೊಳೆಯುವುದು ಮತ್ತು ಒಡೆಯುವುದು ಅತಿ ಗಂಭೀರ ಸಮಸ್ಯೆಗಳು. ಮಧುಮೇಹ ರೋಗಿಗಳಲ್ಲಿ ಇವು ಹೆಚ್ಚಾಗಿ ಕಂಡುಬರುತ್ತವೆ. ತುರ್ತು ಶಸ್ತ್ರಚಿಕಿತ್ಸೆಯೇ ಇವುಗಳಿಗೆ ಸರಿಯಾದ ಪರಿಹಾರ. ಪಿತ್ತಕೋಶದಲ್ಲಿ ಕೀವು ಇಲ್ಲವೇ ಲೋಳೆರಸ ತುಂಬಿಕೊಂಡರೆ ಶಸ್ತ್ರಚಿಕಿತ್ಸೆಯಲ್ಲದೆ ಬೇರೆ ವಿಧಾನಗಳಿಂದ ಗುಣಪಡಿಸುವುದು ಅಸಾಧ್ಯ. ಸರಿಯಾದ ಸಮಯಕ್ಕೆ ಸರಿಯಾದ ಚಿಕಿತ್ಸೆ ಮಾಡದಿದ್ದರೆ, ಶರೀರದಾದ್ಯಂತ ನಂಜು ಹರಡಿ ಜೀವಕ್ಕೇ ಅಪಾಯವಾಗುತ್ತದೆ.

ಎರಡನೇ ಪ್ರಕಾರದ ಪಿತ್ತಕೋಶದ ಉರಿಯೂತ ನಿಧಾನವಾಗಿ ಆರಂಭವಾಗಿ ನಿಧಾನವಾಗಿ ಉಲ್ಬಣಗೊಳ್ಳುತ್ತದೆ. ಇದರಿಂದ ಬಳಲುವ ರೋಗಿಗಳಲ್ಲಿ ಕಂಡುಬರುವ ಲಕ್ಷಣಗಳೆಂದರೆ ಹೊಟ್ಟೆನೋವು ಮತ್ತು ಉಬ್ಬಳಿಕೆ. ತುಪ್ಪ, ಬೆಣ್ಣೆ, ಎಣ್ಣೆ ಮತ್ತು ಕರಿದ ಪದಾರ್ಥಗಳನ್ನು ಸೇವಿಸಿದಾಗ ಈ ಲಕ್ಷಣಗಳು ಹೆಚ್ಚಾಗಿ ಕಂಡುಬರುತ್ತವೆ. ಬಲಗಡೆಯ ಪಕ್ಕೆಲುಬುಗಳ ಕೆಳಗೆ ಒತ್ತಿದರೆ ಸ್ವಲ್ಪ ನೋವಾಗಿ, ದೀರ್ಘ ಶ್ವಾಸ ತೆಗೆದುಕೊಂಡಾಗ ಈ ನೋವು ಹೆಚ್ಚಾಗುತ್ತದೆ. ಅನೇಕ ತಿಂಗಳುಗಳ ಇಲ್ಲವೆ ಅನೇಕ ವರುಷಗಳ ನಿರಂತರವಾದ ಉರಿಯೂತದಿಂದ ಪಿತ್ತಕೋಶ ಉಡುಗಿ ಬಿಟ್ಟಿರುತ್ತದೆ.

ಶಸ್ತ್ರಚಿಕಿತ್ಸೆಯೊಂದೇ ದಾರಿ..?

ಹರಳುಗಳನ್ನು ಹೊಂದಿದ ಪಿತ್ತಕೋಶವನ್ನು ಸಂಪೂರ್ಣವಾಗಿ ದೇಹದಿಂದ ಬೇರ್ಪಡಿಸಿ ಹೊರಗೆ ತೆಗೆದು ಹಾಕುವುದೇ ಈ ರೋಗಕ್ಕೆ ಈಗಿರುವ ಸಮಾಧಾನಕರ ಚಿಕಿತ್ಸೆ. ಕೇವಲ ಹರಳುಗಳನ್ನಷ್ಟೇ ತೆಗೆದರೆ, ಕೆಟ್ಟುಹೋದ ಪಿತ್ತಕೋಶದಲ್ಲಿ ಮತ್ತೆ ಹೊಸ ಹೊಸ ಹರಳುಗಳು ಹುಟ್ಟುತ್ತವೆ. ಪಿತ್ತಕೋಶವನ್ನು ಸಂಪೂರ್ಣ ತೆಗೆದು ಹಾಕಿದ ಮೇಲೂ ಕೂಡ ಪಿತ್ತರಸ ಸತತವಾಗಿ ಒಂದೇ ಗತಿಯಲ್ಲಿ ಹರಿದು ಕರುಳಿಗೆ ಕೂಡಿ ಪಚನಕ್ರಿಯೆ ಸುಗಮವಾಗಿ ಸಾಗುವಂತೆ ಮಾಡುತ್ತದೆ.

ಲ್ಯಾಪರೋಸ್ಕೊಪಿ ಸರಳ

ಸುಮಾರು ಎರಡು ಮೂರು ದಶಕಗಳ ಹಿಂದೆ, ತೆರೆದ ಶಸ್ತ್ರಚಿಕಿತ್ಸೆಯಿಂದ ಮಾತ್ರ ಪಿತ್ತಕೋಶವನ್ನು ತೆಗೆಯಲು ಸಾಧ್ಯವಿತ್ತು. ಬಲಗಡೆ ಹೊಟ್ಟೆಯ ಮೇಲ್ಭಾಗದಲ್ಲಿ ಪಕ್ಕೆಲುವುಗಳ ಕೆಳಗೆ, ಐದಾರು ಇಂಚು ಕೊಯ್ದು, ಕೈ ಒಳಗೆ ತೂರಿಸಿ ಪಿತ್ತಕೋಶವನ್ನು ಯಕೃತ್ತಿನಿಂದ ಬಿಡಿಸಿ ತೆಗೆಯಬೇಕಾಗುತ್ತಿತ್ತು. ಈ ಆಪರೇಶನ್‌ನಿಂದ ಚೇತರಿಸಿಕೊಳ್ಳಲು ಒಂದು ತಿಂಗಳೇ ಹಿಡಿಯುತ್ತಿತ್ತು. ದೊಡ್ಡ ಗಾಯದ ನೋವಿನಿಂದ ನರಳುವುದು, ಆಸ್ಪತ್ರೆಯಲ್ಲಿ ಕನಿಷ್ಠ ಒಂದು ವಾರದ ವಾಸ್ತವ್ಯ, ನಂತರ ಕೆಲಸಕ್ಕೆ ಒಂದು ತಿಂಗಳ ರಜೆ. ಇತ್ತೀಚಿನ ತಾಂತ್ರಿಕ ಆವಿಷ್ಕಾರಗಳಿಂದ, ಪಿತ್ತಕೋಶದ ಶಸ್ತ್ರಚಿಕಿತ್ಸೆಯಲ್ಲಿ ಅದ್ಭುತ ಬದಲಾವಣೆಗಳಾಗಿವೆ. ಲ್ಯಾಪರೋಸ್ಕೋಪಿಕ್ ವಿಧಾನದಿಂದ ಪಿತ್ತಕೋಶವನ್ನು ತೆಗೆಯುವುದಕ್ಕೆ ಲ್ಯಾಪರೋಸ್ಕೋಪಿಕ್ ಕೊಲೆಸಿಸ್ಟೆಕ್ಟಮಿ ಎಂದು ಕರೆಯುತ್ತಾರೆ. ಆಧುನಿಕ ತಂತ್ರಜ್ಞಾನವನ್ನು ವೈದ್ಯಕೀಯಕ್ಕೆ ಹೇಗೆ ಪರಿಣಾಮಕಾರಿಯಾಗಿ ಬಳಸಬಹುದು ಎಂಬುದಕ್ಕೆ ಇದು ಒಂದು ಉತ್ತಮ ಉದಾಹರಣೆ.

ಹೊಟ್ಟೆನೋವಿಗೆ ಇರುವ ಅನೇಕ ಕಾರಣಗಳಲ್ಲಿ ಪಿತ್ತ ಕೋಶದ ಹರಳುಗಳೂ ಕೂಡ ಮುಖ್ಯವಾದ ಒಂದು ಕಾರಣ. ಅಲ್ಟ್ರಾಸೋನೊಗ್ರಫಿಯಲ್ಲಿ ಕಂಡು ಬಂದ ಪಿತ್ತಕೋಶದ ಹರಳುಗಳನ್ನು ಅಲಕ್ಷಿಸಬಾರದು. ತಡಮಾಡದೆ ವೈದ್ಯರ ಸಲಹೆ ಪಡೆದು, ಸರಿಯಾದ ಚಿಕಿತ್ಸೆಯನ್ನು ಪಡೆಯಬೇಕು. ಆಧುನಿಕ ಶಸ್ತ್ರಚಿಕಿತ್ಸಾ ವಿಧಾನವಾದ ಲ್ಯಾಪರೋಸ್ಕೋಪಿಕ್ ಕೊಲೆಸಿಸ್ಟೆಕ್ಟಮಿಯಿಂದ ತುಂಬಾ ಶೀಘ್ರವಾಗಿ ಗುಣಮುಖವಾಗಬಹುದು. ಈ ಆಧುನಿಕ ಚಿಕಿತ್ಸಾ ವಿಧಾನಗಳು ವಿಫಲವಾದಾಗ ತೆರೆದ ಶಸ್ತ್ರ ಚಿಕಿತ್ಸೆ ಅವಶ್ಯಕವಾಗುತ್ತದೆ. ಸರಿಯಾದ ಸಮಯಕ್ಕೆ ಸರಿಯಾದ ಚಿಕಿತ್ಸೆ ದೊರೆತರೆ, ಶ್ರೀಕಂಠನಿಗೆ ಬಂದ ಗತಿ ಬಾರದು.

(ಲೇಖಕರು ಬೆಳಗಾವಿಯಲ್ಲಿ ಹಿರಿಯ ಶಸ್ತ್ರಚಿಕಿತ್ಸಕರು. ಸಂಪರ್ಕ: 9844121868)